Herrn Professor Tolly

m. H.
13. 1. 93

Burchardt

Corcidium

Die Zeichnungen sind nicht gut, zum Theil falsch wiedergegeben:

Fig. 1. Die Cyste muss rund sein.

Fig. 5. Die linke Cyste muss Eiförmig sein, wie die rechte. Der innere Contur ist nicht zackig; dies gilt für alle Cysten. Der Innenkörper in den Cysten ist viel homogener als er in Fig. 2, 3, 4, 9 und 11 gezeichnet ist.

Fig. 6. Der äussere, feinkörnige Ring in der Cyste muss breiter und gleichmässiger sein.

Fig. 8. Die Cystenconturen müssen viel zarter sein.

Fig. 14. Der Eindruck auf der linken Seite der Spore ist in Wirklichkeit nicht vorhanden.

Ich habe selbst eine feine Linie vor der Spitze der Spore eingezeichnet, die ich zu beschreiben und zeichnen zu lassen unterlassen hatte. Ich war durch Krankheit verhindert, dies bei der Correctur, wie ich beabsichtigt hatte, zu thun.

Ueber ein Coccidium im Schleimkrebs des Menschen und seine Dauersporencyste.

(Arbeit aus der Pathologischen Anstalt des Professor v. Recklinghausen.)

Von Eugen Burchardt in Strassburg i. E.

(Hierzu Taf. V. A. Fig. 1—14.)

Seitdem von den französischen Forschern die Ansicht ausgesprochen wurde, dass Coccidien die Ursache des Krebses seien, ist schon viel darüber geschrieben worden, nach der Meinung einflussreicher Gelehrter sogar schon zu viel. Dieser Ansicht bin ich nun nicht. Die für eine so wichtige Frage, wie es die nach der Ursache des Krebses ist, doch immer noch mässige Literatur macht wohl nur deshalb einen etwas bedrückenden Eindruck, weil verhältnissmässig wenig zur Sache und verhältnissmässig viel nebenher geschrieben und gemalt worden ist. Es möge mir deshalb nicht als Unkenntniss der einschlägigen Arbeiten ausgelegt werden, wenn ich, um kurz zu sein, mit Uebergehung der Geschichte dieser Frage mich bei der Beschreibung eines Coccidium im Schleimkrebs des Menschen auf die Darstellung des von mir Gefundenen beschränken werde.

Die Geschwulst, welche zu meinen Untersuchungen das Material abgab, war ein Krebs des Eierstocks, herstammend von einer Kranken, welcher früher von Herrn Professor Lücke der Pylorustheil des Magens wegen eines Schleimkrebses exstirpirt worden war. Zwölf Monate später trat ein Recidiv in der Bauchnarbe auf, bei dessen Entfernung zugleich eine grosse Eierstocksgeschwulst mitherausgenommen wurde.

Die Geschwulst, welche am 8. December 1891 exstirpirt war, wurde am 9. im Kurs demonstrirt als ein länglich-ovaler, von einer weissen Membran überzogener, auf der Oberfläche leicht gefurchter Tumor, ungefähr von der Grösse des Kopfes eines Neugebornen, mit über die Oberfläche zerstreuten leicht eindrückbaren Stellen, auf dem Durchschnitt glatt, ohne auffallende Höhlenbildung mit Ausnahme von kleinen schleimig erweichten Stellen dicht unter der Kapsel. Herr Professor v. Recklinghausen hatte die Güte mir ein Stück aus der Peripherie der Geschwulst zur Untersuchung zu übergeben.

Dieses Stück wurde von mir in eine modificirte Müller'sche Lösung eingelegt, von deren Vortrefflichkeit als Fixationsmittel ich mich früher zu überzeugen Gelegenheit gehabt hatte. Diese Lösung, bestehend aus Ammonium bichromicum 2 g + Magnesium sulfuricum 1 g auf 100 ccm Wasser, ist eine Abänderung der im hiesigen Institut gebrauchten Mischung von Kalium bichromicum 2 g + Magnesium sulfuricum 1 g auf 100 ccm Wasser. Letztere Lösung hat vor der originären Müller'schen Lösung voraus, dass in ihr kaum Schimmelbildung auftritt und die Präparate trotz selteneren Wechselns rasch erhärten bei vorzüglicher Erhaltung der rothen Blutkörperchen. Aber, sie hat den Nachtheil, dass sie schwer eindringt und die Präparate in ihr etwas schrumpfen. Die Lösung mit Ammonium bichromicum dagegen neigt zwar etwas leichter zur Schimmelbildung, aber doch bedeutend weniger als die originäre Müller'sche Lösung, und tritt in ihr weder ein nachtheiliges Weichwerden noch Schrumpfen der Präparate ein; sie muss zwar auch gegen 6 Wochen einwirken, braucht aber seltener, zuerst nur alle 3 Tage gewechselt zu werden. Nach Fixiren in dieser Lösung wurde das Stück leicht ausgewaschen und in Alkohol nachgehärtet.

Das mikroskopische Bild war das des Schleimkrebses, aber ein sehr wechselndes. An vielen Stellen hatte man den Eindruck einer wirren Aneinanderlagerung verschieden grosser und unregelmässig geformter Zellen, zwischen denen sich hier und da kurze, aus nur wenigen cubischen Zellen zusammengesetzte Stränge oder auch unregelmässige Zellenhaufen kenntlich machten, die von vielfach verzweigten Zügen kurzer spindliger Bindegewebszellen umgeben waren. Sehr spärlich fanden sich auch, meist zu drei bis fünf benachbart, runde Drüsenquerschnitte mit einem einfachen sehr regelmässigen Besatz von mehr oder weniger langen Epithelzellen, die einen sehr verschieden grossen Hohlraum einschlossen. Eingesprengt in dieses offenbar stark wuchernde Gewebe fanden sich oft sehr ausgedehnte Partien verschleimter Zellen in allen Stadien dieser Umwandlung, meist gross, abgerundet, mit hellem, etwas klumpigem oder auch ganz homogenem, colloidem Inhalt und kleinem, an die Wand gedrücktem Kern. An der grossen Geschwulst, die direct in Alkohol eingelegt war, fanden sich dicht unter der Kapsel, immerhin sehr kleine, freien Schleim enthaltende und von dünnen bindegewebigen Strängen durchkreuzte Hohlräume. Von der die Geschwulst umkleidenden Hülle gingen sehr verschieden dicke Züge von Spindelzellen sich verästelnd nach dem Innern, während älteres Bindegewebe im Centrum mehr alveolenartige Anordnung zeigte.

Es handelte sich also um einen ächten, wohl als secundären aufzufassenden Schleimkrebs des Eierstockes, in dessen äusseren Lagen degenerirte Partien mit solchen frischester Zellwucherung abwechselten.

Ohne nun diese Geschwulst gerade daraufhin untersuchen zu wollen, fand ich bald, dass sie eine wahre Fundgrube für jene in Zellen eingeschlossenen Körper abgab, die von einer ganzen Reihe von Forschern als Coccidien aufgefasst werden. Da mich diese Frage mit ihrem Auftauchen sehr interessirt hatte, so setzte ich meine ganze Zeit daran, den Körper zu

finden, nach dem so Viele bis dahin vergeblich gesucht hatten und der allein für die Coccidiennatur dieser intracellularen Gebilde beweisend sein konnte, nehmlich die Dauersporencyste.

Was bis jetzt gefunden war, waren die intracellulären, von einer deutlichen Kapsel umgebenen Gebilde, die allerdings als Dauercysten eines Coccidium aufgefasst werden konnten, bei denen aber der Einwurf gemacht war, und wohl auch mit Recht gemacht werden konnte, dass sie, sei es eingekapselte Amoeben, sei es überhaupt keine Fremdzellen, sondern in die Carcinomzellen eingedrungene und von diesen eingekapselte Leukocyten seien. Nun waren allerdings auch Schwärmsporencysten beschrieben und abgebildet worden, wie z. B. von Sjöbring, aber diese scheinen eben so wenig, wie die sichelförmigen Gebilde von Podwyssozki und Sawtschenko, zur Ueberzeugung beigetragen zu haben.

Der Körper nun, der, wie ich glaube, diese Frage im bejahenden Sinne entscheidet, ist auf meiner Tafel in Figur 1 und 14 abgebildet. Die Figuren 1 bis 13 sind alle bei derselben Vergrösserung — Hartnack 9 m. Corr., Ocul. 3 — mit dem neuen Zeis'schen Zeichenapparat gezeichnet, dagegen giebt Fig. 14 die Fig. 1 in doppelter Vergrösserung wieder. Es wird sogleich auffallen, dass beide Zeichnungen nicht völlig übereinstimmen. Bevor ich dem Zeichner das Präparat unterbreiten konnte, hatte ich das Unglück, dasselbe stark mit dem Objectiv zu drücken. Schon vorher aber hatte ich es wiederholt mit dem Apparat gezeichnet und mit Oelimmersion $\frac{1}{12}$ angesehen. Fig. 14 giebt das Präparat genau wieder, wie es sich mir vor dem Zusammenpressen unter Oelimmersion präsentirte; Fig. 1 so, wie es der Zeichner sah.

Wir sehen in einer sehr grossen Zelle den stark mit Hämatoxylin gefärbten Kern eingedrückt von einer runden dickwandigen Cyste. In dieser liegt frei der Durchschnitt eines sehr dünnwandigen Bläschen, das länglich, an dem einen Ende vollrund, an dem anderen eiförmig- spitz ist. Vor dieser Spitze ist die eine Seite leicht eingedrückt, vielleicht in Folge von Druck von Seiten des Messers. In diesem zartwandigen Bläschen sieht man ferner den runden Durchschnitt eines verhältnissmässig sehr dickwandigen Bläschen, welches wiederum ein auf den ersten Blick

traubenförmiges Gebilde einschliesst, das von fünf rundlichen Körpern gebildet wird. Von diesen Keimen, wenigstens dafür möchte ich sie ansehen, zeigten die vier unteren unter Oelimmersion an ihrem Berührungspunkte die schöne und regelmässige Figur, wie sie in der grossen Zeichnung wiedergegeben ist; von dem fünften Keim ist nur der hervorragende Theil sichtbar. Hinzufügen muss ich, dass die Schnittlinie sowohl des grossen eiförmigen wie des inneren dickwandigen Bläschen nicht gleichmässig ausgezogen, sondern unterbrochen wie gestrichelt aussah. Auch lag der grösste Durchmesser der eiförmigen Spore nicht in einer optischen Ebene, vielmehr verlängerte sich, wenn man bei scharfer Einstellung des Ganzen das Objectiv etwas hob, das runde Ende um ein Weniges. Hiermit verglichen zeigt dieser Körper nach dem Druck, wie er vom Zeichner in Fig. 1 genau wiedergegeben ist, erstens Fehlen der beschriebenen leichten Einziehung der eiförmigen Spore, zweitens eine nicht mehr vollkommene Rundung des dickwandigen Bläschen und endlich eine merkliche Abnahme der Schärfe der Grenzlinien des letzteren, während der Durchschnitt desselben dunkler erscheint als vor dem Druck. Als Grund für letztere beiden Veränderungen entdeckt man bei Oelimmersion feine horizontal umgelegte Spitzen, die vor der Compression nicht zu sehen waren und, wie wohl anzunehmen ist, durch das Schneiden entstanden, zuerst vertical stehend dem Schnitt das beschriebene gestrichelte Aussehen gaben. Der Schnitt ist ohne Einbettung auf einem Schiefferdecker'schen Mikrotom gewonnen, nur mit Hämatoxylin gefärbt und in Canadabalsam eingelegt.

Wir haben hier also den Durchschnitt eines intracellularen, sehr complicirt gebauten Körpers vor uns — „l'organisme figuré" des Herrn Fabre-Domergue (Semaine méd. 1892 p. 169) — den ich wohl als die Dauersporencyste eines Coccidium ansprechen darf. Nach dieser Auffassung liegt in einer dickwandigen intracellularen runden Cyste die eiförmige sehr zarte Spore, in dieser ein dickwandiges Bläschen, welches die Keime enthält, die, auf diesem Stadium ihrer Entwickelung wenigstens, rund sind und in der intacten Spore jedenfalls mehr als fünf, vielleicht das Doppelte betragen würden. Ein besonderes die Keime einschliessendes Bläschen in der Spore, wie wir es hier sehen —

einer „Keimkapsel“ — war, soweit mir bekannt, bis jetzt bei Coccidien noch nicht gefunden. Es ist wohl nicht unmöglich, dass man bei Beobachtung intacter Dauersporencysten dieses dicke und wahrscheinlich nicht recht durchsichtige Bläschen für einen noch nicht differenzirten Vorzustand der Keime angesehen hat, während im Inneren dieser undurchsichtigen Kugel die Keime als solche schon vorhanden waren; ebenso möglich ist es aber wohl auch, dass diese complicirte Keimbildung eine Eigenheit dieses von mir im Krebs gefundenen Coccidium ist. Die Keime sind rund und an ihrer Peripherie wenigstens sehr durchsichtig, wie aus der eigenthümlich schönen Figur an der Stelle ihrer Berührung hervorgeht.

Die Maasse sind ungefähr folgende:

Cyste: Durchmesser = 16 μ,

Spore: Länge = 12 μ, Breite = 10 μ,

Keimkapsel: äusserer Durchmesser = 7 μ,

Keime: zwischen 1 und 1,5 μ.

Wenn ich nun einen solchen Körper bei über viermonatlicher fast täglicher Beschäftigung mit dieser Geschwulst nur einmal zu Gesicht bekommen konnte, so folgt daraus noch nicht, dass er nicht häufiger darin vorhanden gewesen wäre; es ist ja nur zu leicht möglich, dass ein so zartes und in der Cyste frei liegendes Gebilde aus dem Schnitt herausfällt. Ich bin nehmlich, wie auch Andere, bei der Untersuchung intracellularer Gebilde von der Einbettung in Celloidin, nach einigen Versuchen damit, abgekommen und habe den bei weitem grössten Theil meiner Untersuchung so ausgeführt, dass ich ohne Einbettung Schnitte von 10 μ und mehr mit dem Schanze'schen Mikrotom machte und nach Hämatoxylinfärbung zuerst immer in Glycerin untersuchte, auch wohl zeichnete, und dann erst eventuell in Balsam einlegte. Da diese Coccidiencysten und ihr Innenkörper, wie bekannt, die angenehme Eigenschaft haben, gegen Hämatoxylin absolut refractär zu sein, und zwar, wie ich L. Pfeiffer[1]) gegenüber betonen möchte, auch wenn bei durchschnittener Cyste der Farbstoff zum centralen Protoplasma Zutritt hat, so giebt es meiner Erfahrung nach kein besseres Mittel als die einfache

[1]) L. Pfeiffer, Die Protozoen als Krankheitserreger. Jena 1891. S. 54.

Hämatoxylinfärbung, um sie im Glycerinpräparat, in dem ihre scharfe, oft doppelt contourirte Kapsel besonders in's Auge fällt, zu erkennen. (Auch Delépine hob dies Ruffer gegenüber hervor, ohne jedoch von ihrer Coccidien- oder überhaupt parasitären Natur überzeugt zu sein. Brit. med. Association held in Nottingham 1892. Ausführliches Referat in Semaine méd. 1892 p. 318.) Bei directer Untersuchung in Balsam hingegen mag das Verfahren von Ruffer — Doppelfärbung mit Hämatoxylin und einer Anilinfarbe — von Vortheil sein, da in ihm die oft sehr dünnwandigen Cysten und besonders das in ihnen liegende durchsichtige Protoplasma wenig auffallen.

Wenn demnach dieser eine Fund nichts auszusagen erlaubt über die Häufigkeit von Dauersporencysten in einer Geschwulst, das Eine lässt er mit Bestimmtheit aussprechen: die schon in einer so grossen Zahl von Carcinomen — von Soudakewitch allein in 95 Krebsen (Annales de l'Institut Pasteur 1892 p. 146) — gefundenen intracellularen Cysten sind Coccidiencysten.

Hiermit hätte ich das gebracht, was meine Untersuchungen Neues zu Tage gefördert haben. Im Anschluss möchte ich noch Einiges über die Dauercysten dieses Coccidium sagen, sowohl deshalb, weil dies zur Charakterisirung dieses Parasiten beizutragen vermag, als auch weil gerade die so auffälligen und häufig zu sehenden Reactionserscheinungen von Seiten der Zellen gegenüber den von ihnen beherbergten Parasiten von so bedeutendem Interesse sind.

Ein Blick auf die Zeichnungen zeigt vor Allem die oft enorme Vergrösserung, welche Cysten einschliessende Zellen erfahren. Wir sehen ferner, wie der Zellkern, obschon von der Cyste oft kappenförmig eingedrückt, doch zugleich vergrössert und sei es getheilt oder in der Theilung begriffen sein kann. An dickeren Schnitten habe ich wiederholt drei Kerne in einer Zelle gesehen. Doch waren Zellen, die zu gleicher Zeit Cysten und Kernvermehrung zeigten, immerhin zu selten, als dass dadurch die Zellwucherung erklärt werden könnte. Für einen Zusammenhang zwischen Zellwucherung und Parasiten sprach aber das Beisammenliegen vieler meist nicht grosser Cysten in Haufen oder kurzen Reihen von kleinen, wohl noch jungen Krebszellen. Das war überhaupt das Auffallendste, dass die Cysten nicht

gleichmässig im Gewebe zerstreut waren, sondern in getrennten Haufen auftraten, dass sie, wenn vereinzelt, meist gross, also wohl schon älter, und dass sie nur ausnahmsweise in verschleimten Zellen zu finden waren. Dies letztere habe ich überhaupt nur drei Mal gesehen; es ist aber insofern nicht ohne Werth als es beweist, dass die Cysten als solche nicht zur Schleimbildung beitragen. Es fanden sich auch nicht so selten Zellen, die mehrere Cysten enthielten, von denen gewöhnlich eine alle anderen an Grösse übertraf. Obschon sich cystenhaltige Zellengruppen fanden, in denen die Zellengrenzen nicht deutlich waren, so habe ich doch nicht, wie Soudakewitch, die Gewissheit gewonnen, dass es sich um Riesenzellen handelte. Ebensowenig habe ich, wie Ruffer es angiebt (Brit. med. Journ. 1892. II. p. 115), Bilder gesehen, die auf ein Zerstörtwerden der Cysten durch Leukocyten schliessen liessen. Dagegen fanden sich allein in Krebszellen eingeschlossen runde, nicht eingekapselte, einen gefärbten Kern enthaltende Zellen, also wohl Leukocyten; aber, ich muss sagen, wider Erwarten selten.

Eine Eigenthümlichkeit dieses Coccidium ist vor Allem, dass es nur in der Zellsubstanz, nicht im Kern liegt. Allerdings habe ich einige Male Cysten gefunden, die fast ganz von Kernsubstanz umgeben waren: jedoch ist dies leicht verständlich, da der Kern oft wie eine Kappe der Cyste aufsitzt. Dieses Coccidium also ist kein Karyophage.

Ein weiteres Charakteristicum ist die Form seiner Dauercysten. Diese waren zum grössten Theile rund, es fanden sich jedoch auch eiförmige. Von letzteren giebt Fig. 5 ein schönes Beispiel. Sie zeigt zwei gleichgrosse, ausgesprochen oviforme Cysten, welche eng an einander liegen in wahrscheinlich zwei Zellen, deren Grenze jedoch weder in Glycerin noch in Balsam zu erkennen war. Das Protoplasma der einen Cyste ist dunkler und höckerig, das der anderen glatt, durchsichtig. Letzteres schliesst einen runden Körper mit dunklem Fleck ein. Die doppelte Contour ist viel feiner und enger als in der Zeichnung. Die Grössen sind 15 μ zu 10 μ. Fig. 7 zeigt einen grossen runden, der Cyste fast überall eng anliegenden Körper, der in einem aus gleich grossen mattgrauen Körnchen gebildeten Protoplasma ein deutliches Bläschen enthält; vom Zellkern ist etwas vorhanden,

aber bei dieser Einstellung nicht zu sehen. In Fig. 8 liegt in der sehr dünnen Cyste ein zartes Bläschen. Fig. 6 giebt die cocardenartige Anordnung des Cysteninhaltes wieder, wie sie auch von Soudakewitch abgebildet ist; hier war aber der äussere feinkörnige Ring nur im Glycerinpräparat vorhanden, nach Einlegen in Balsam dagegen verschwunden, also wohl durch absoluten Alkohol oder Nelkenöl aufgelöst. In Fig. 13 enthält die Cyste nichts als kleine glänzende Körner, vielleicht Zerfallsprodukte des Parasiten. Letzterer erscheint am häufigsten in Form eines rnnden oder unregelmässig eckigen Klümpchens von Protoplasma, in dem nicht selten ein dunkler aber mit Hämatoxylin nicht färbbarer Kern vorhanden ist. Fig. 10 giebt, allerdings nur unvollkommen, einen eigenthümlichen Zustand der Zelle wieder, in dem die Cyste von concentrisch angeordneter Zellsubstanz umgeben ist; an einer Stelle wird die Zellgrenze nur von dieser unvollständig concentrische Streifen zeigenden Masse gebildet. Vielleicht lässt sich dies als ein die Ausstossung der Cyste vorbereitendes Stadium deuten; jedenfalls habe ich auch extracellular Cysten, ein Mal zu mehreren hinter einander und sich deckend, gefunden.

Bevor ich schliesse, möchte ich besonders darauf hinweisen, dass wenn ich an vielen Stellen den Eindruck bekommen habe, dass Zellwucherung und intracelluläre Parasiten Hand in Hand gehen, sich doch andererseits grosse Gebiete von Krebszellen fanden, die, nach ihrer Grösse und dem Nichtvorhandensein von Schleim zu urtheilen, gleichfalls als junge Zellen aufgefasst werden konnten, in denen aber von Cysten nichts zu sehen war. Hierbei ist aber zu bedenken, dass die Dauercysten, und selbst die kleinsten (etwa 3 μ) immer schon einen vorgeschrittenen Zustand darstellen, ferner dass ich über die Zeit vom Freiwerden des Keimes bis zu seinem Eintritt in die Zelle gar nichts erfahren habe, andererseits auch von einem präcystischen intracellularen Zustand des Parasiten nur mit der grössten Unsicherheit sprechen kann. Es fanden sich nehmlich nicht so selten in Zellen kleine rundlich-ovale auch wohl etwas eingebogene Massen, die durch ihre weissliche Farbe auffielen und oft einen kleinen homogenen Körper enthielten. Diese Massen sahen ganz anders aus als Schleim, nahmen auch nie Hämatoxylinfarbe an, hatten

aber doch nichts, was berechtigte, in ihnen einen Frühzustand des Parasiten zu erblicken. Es ist aber wohl möglich, dass gerade die frühesten Stadien der intracellulären Entwickelung des Coccidium für die Krebsbildung von eigentlicher Bedeutung sind. Sie zu erkennen wird nicht geringe Mühe kosten.

Um die Characteristica obigen Coccidiums zu wiederholen, so wären sie also folgende:

Dauercysten meist rund, aber auch eiförmig, stets in der Zellsubstanz nie im Kern liegend. Vorhandensein einer besonderen Keimkapsel, in welcher sich die Keime entwickeln, deren Zahl zum mindesten fünf beträgt. Die Dauersporencyste enthält eine eiförmige Spore und zwar nur eine. Letzteres möchte hervorgehen daraus, dass in der jedenfalls zu den grössten gehörigen und im grössten Durchschnitt getroffenen Cyste nur eine Spore Platz hat, nicht zum wenigsten aber auch daraus, dass nie eine Dauercyste gefunden wurde, die mehr als einen Protoplasmahaufen — Sporocyste — enthalten hätte.

Erklärung der Abbildungen.

Tafel V.

Fig. 7, 9 u. 11 aus Alkoholpräparat, die übrigen Figuren aus Müller-Präparat.
Fig. 1 bis 13 gezeichnet bei Hartnack Obj. 9 m. Corr., Ocul. 3.
Fig. 14 giebt Fig. 1 in doppelter Grösse wieder; das Uebrige im Text.

(Separatabdruck aus Virchow's Archiv für pathologische Anatomie und Physiologie und für klinische Medicin. 131. Band. 1893.)
Druck und Verlag von Georg Reimer in Berlin.

A

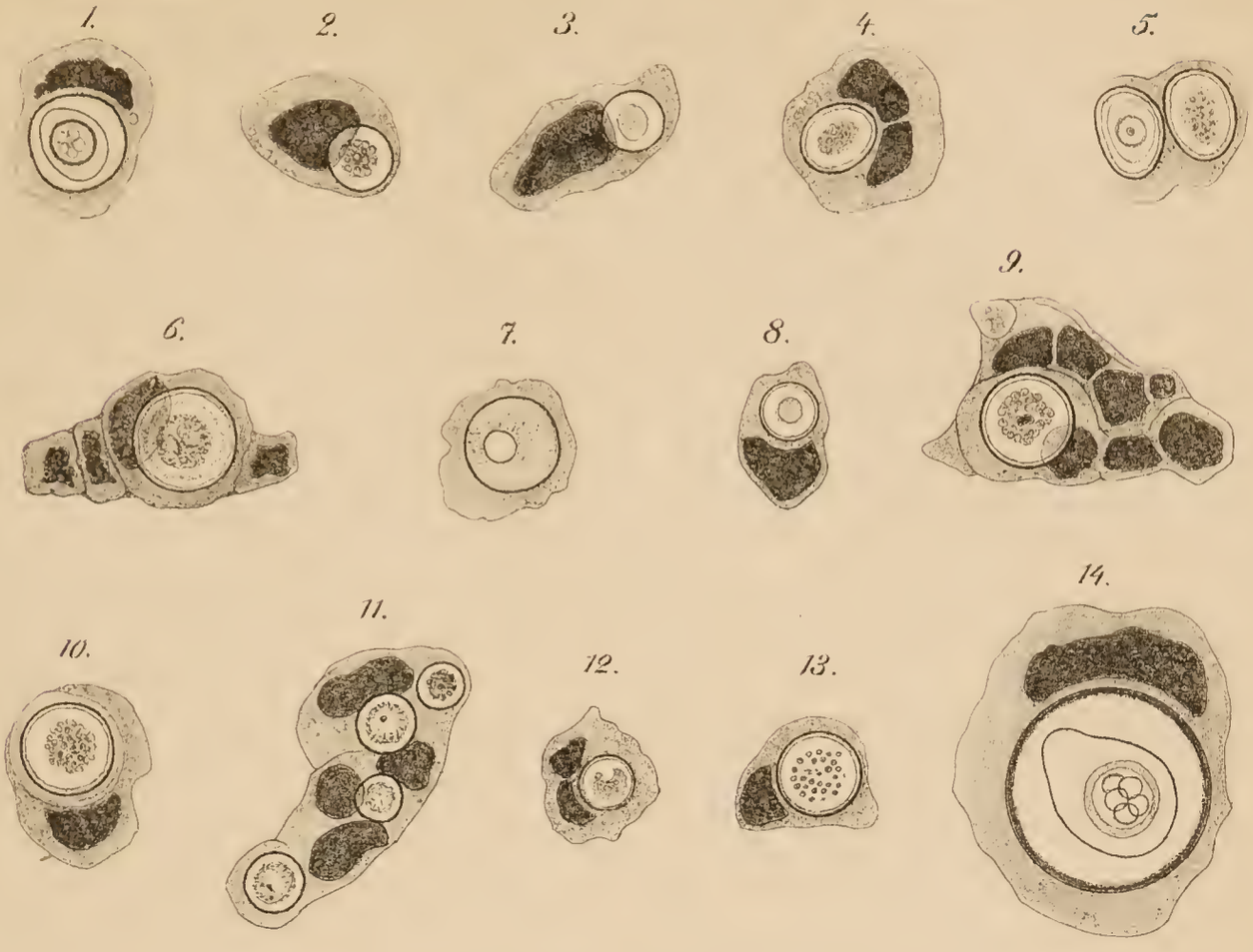

B.

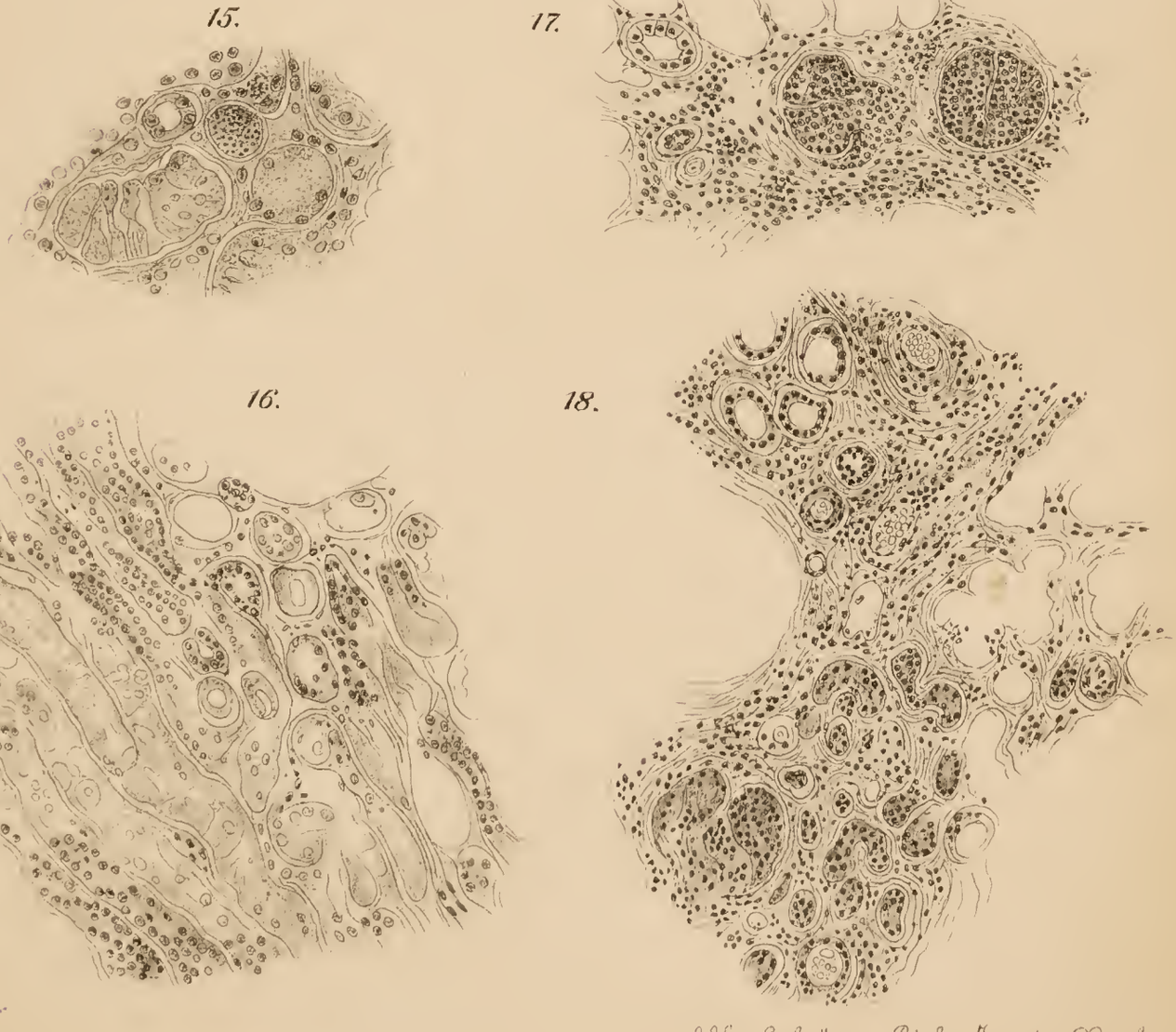

Alb. Schütze Lith. Inst. Berlin.